

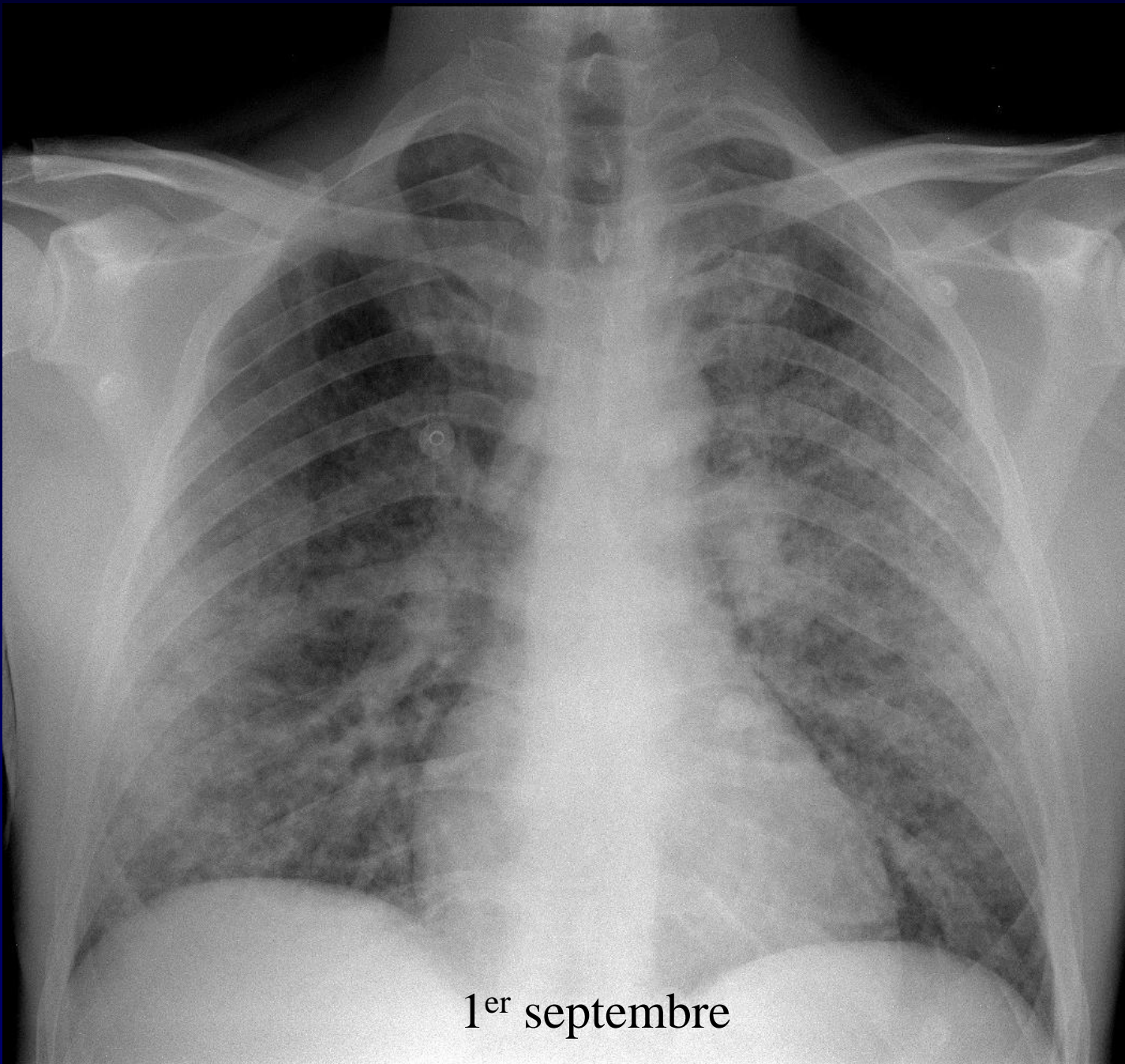


MP Debray

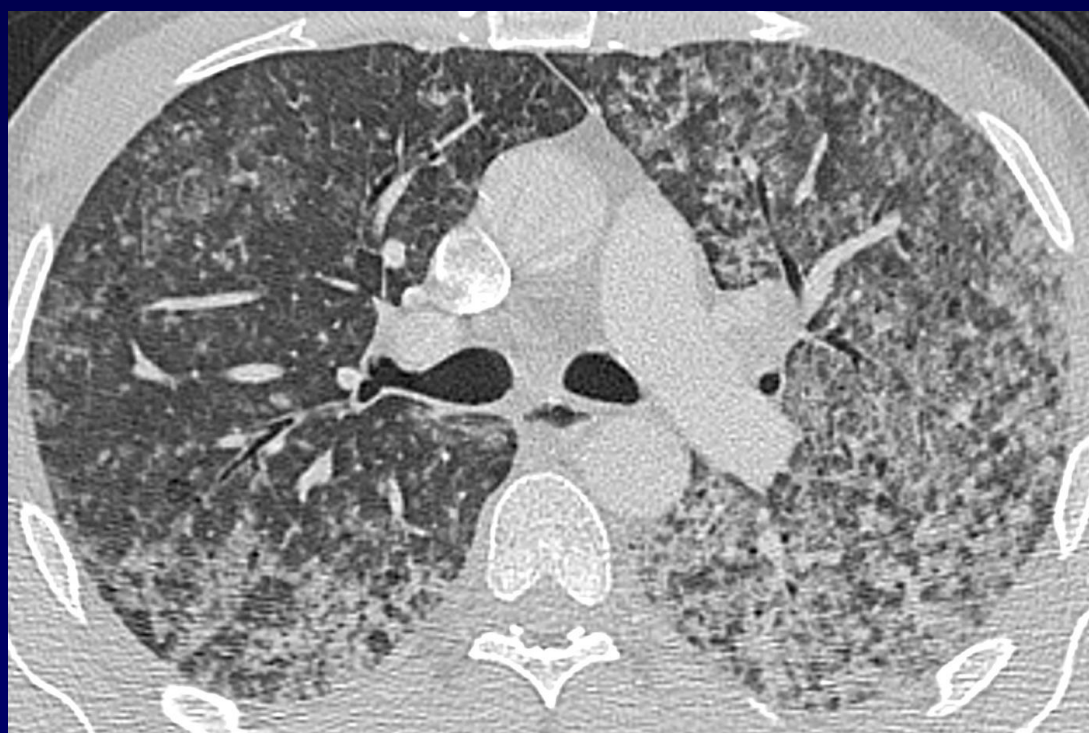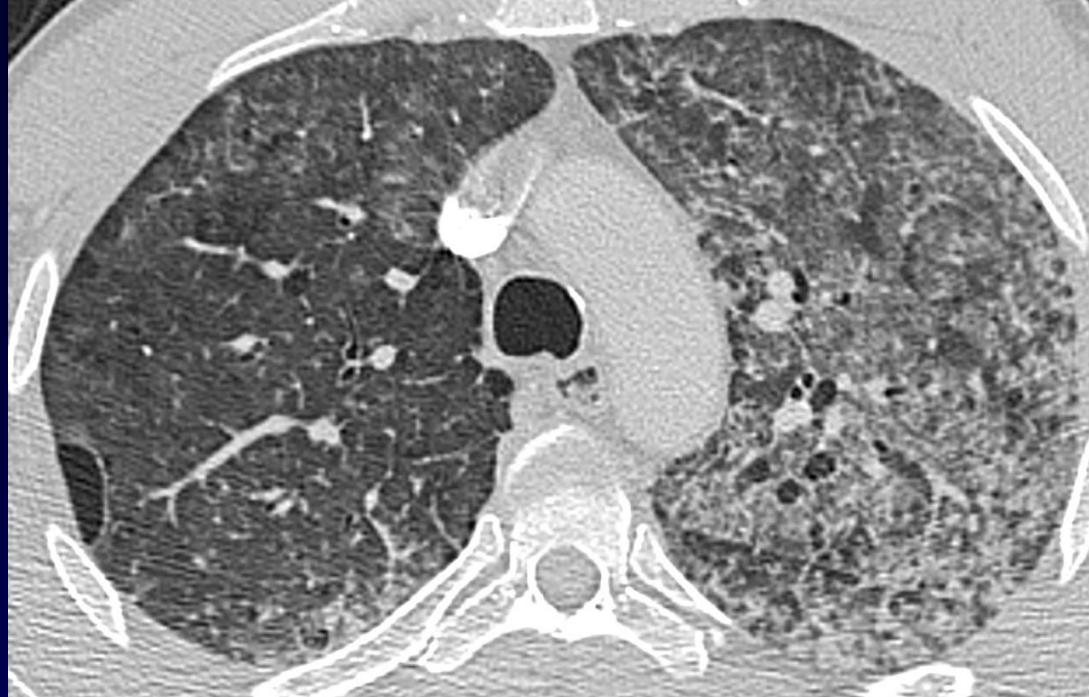Homme de 39 ans

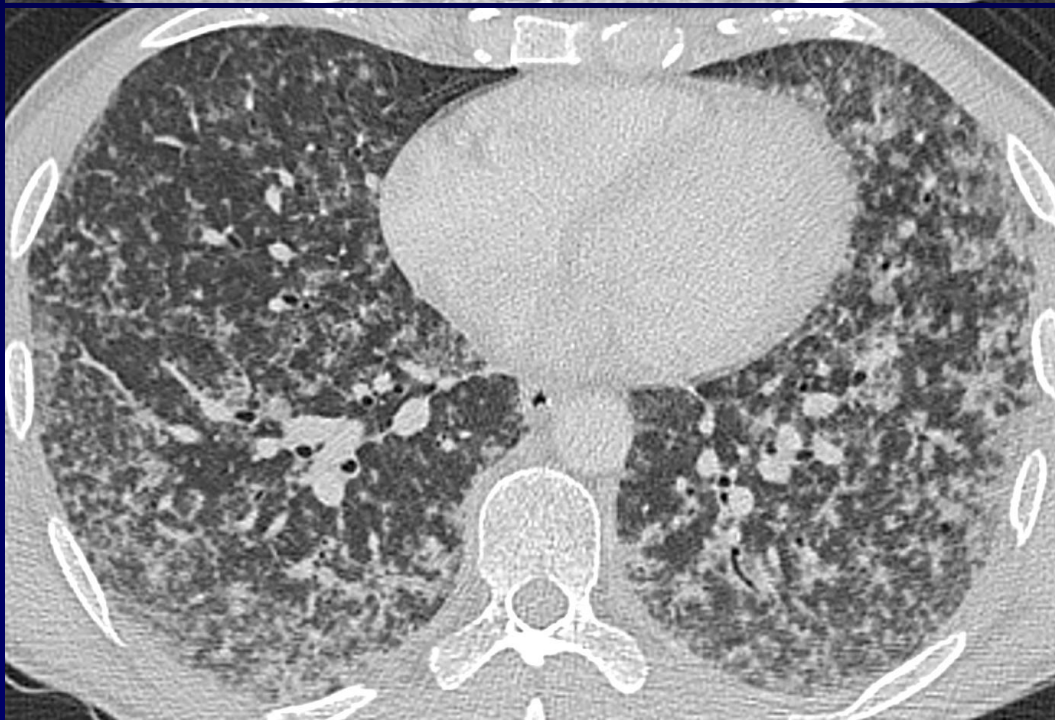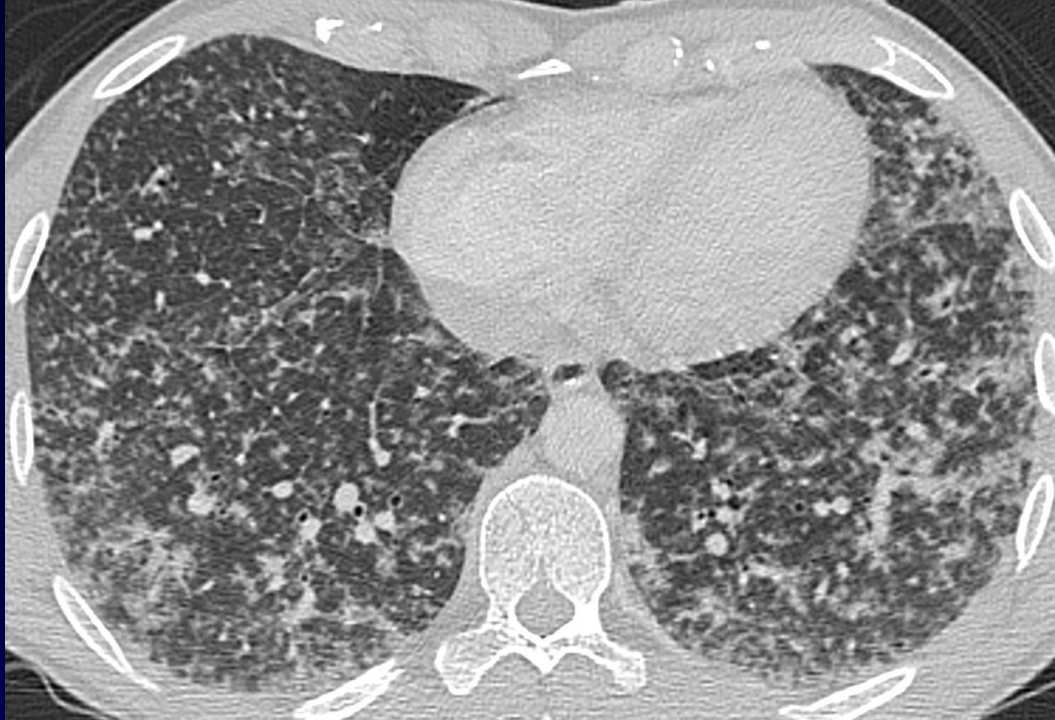
Détresse respiratoire aigue fébrile

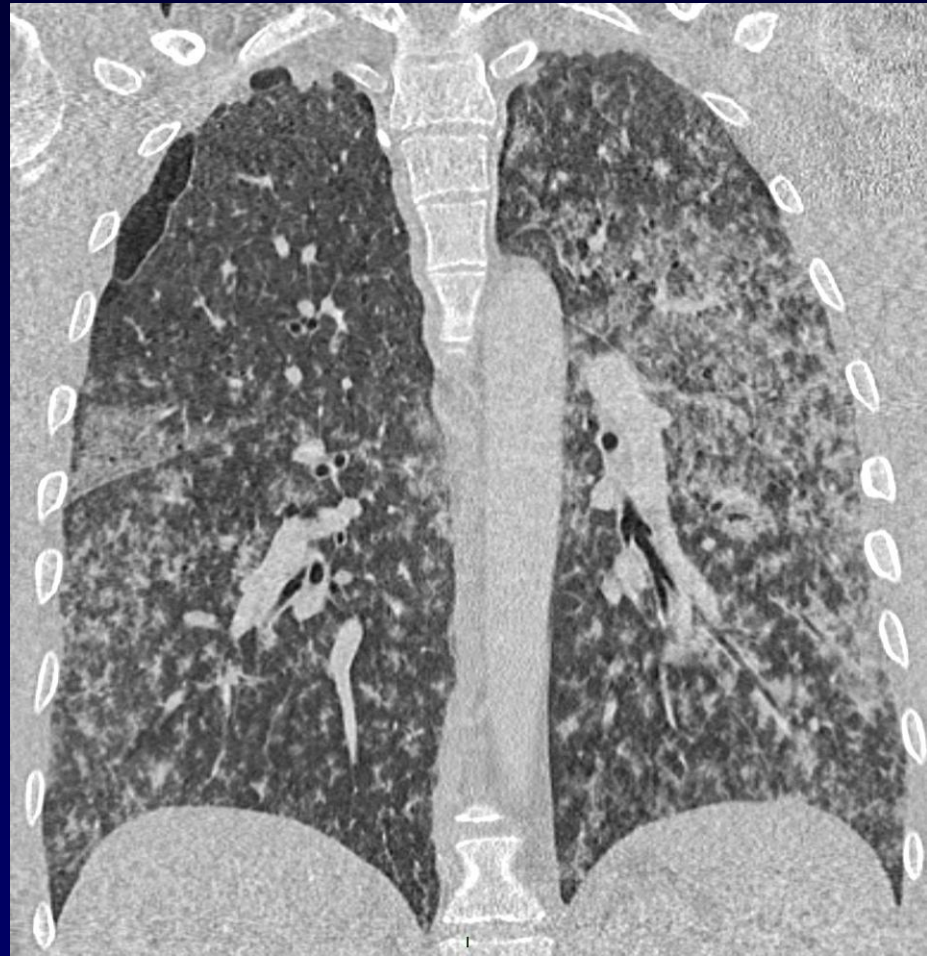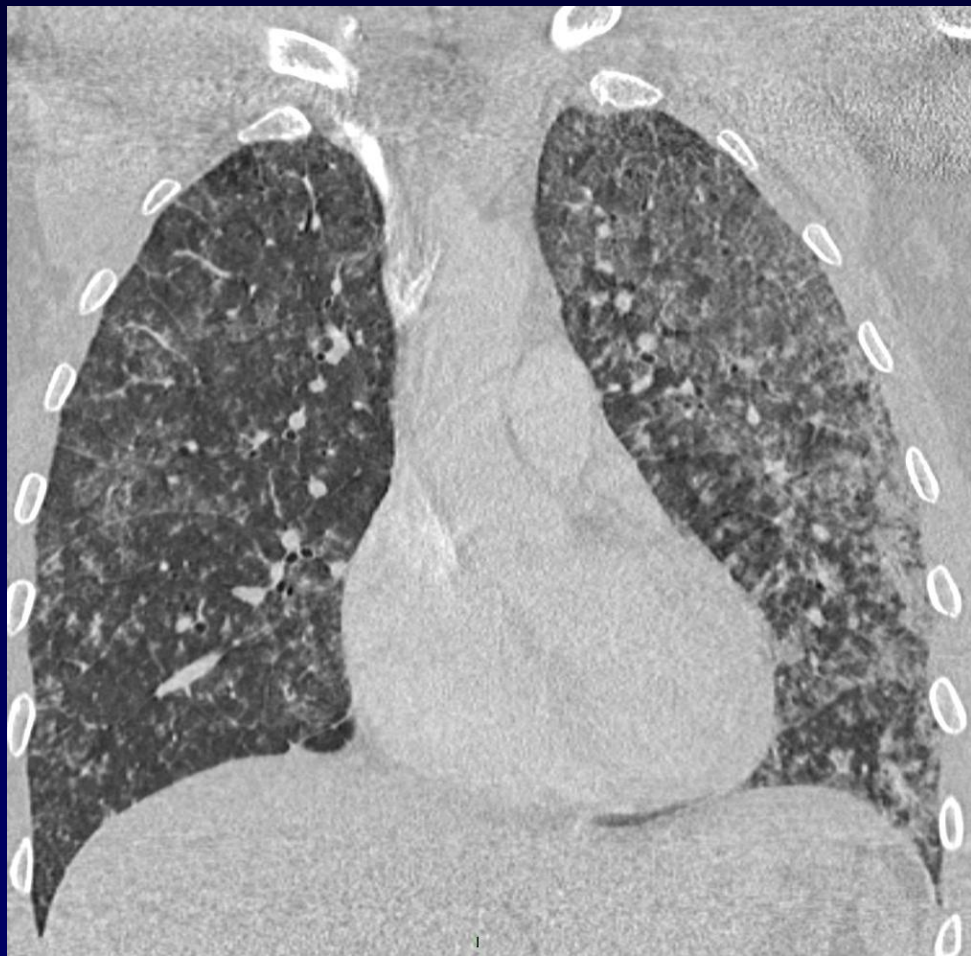Hémoptysie de faible abondance



1^{er} septembre









Lavage broncho-alvéolaire

Hémorragie intra-alvéolaire

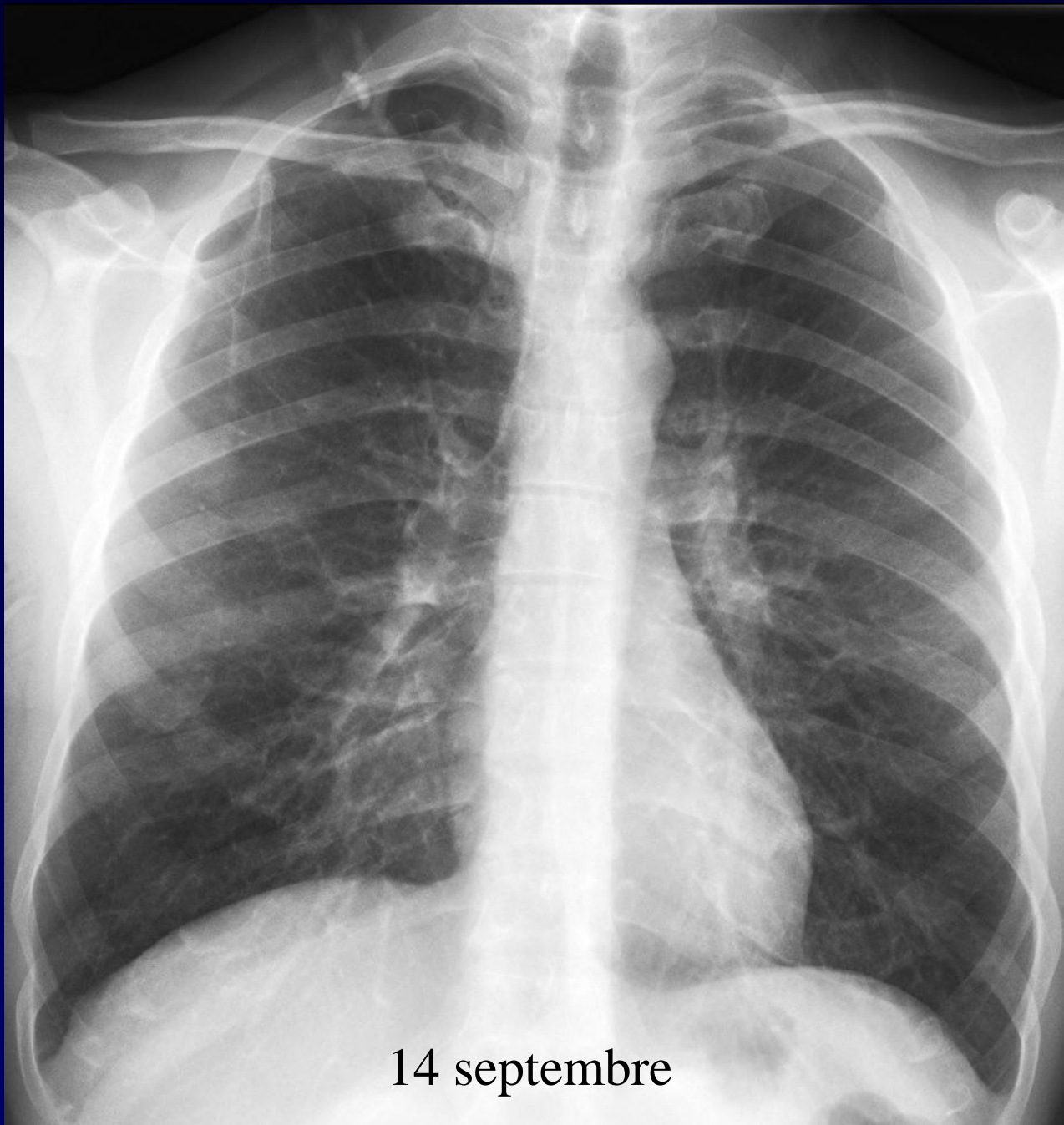


Diagnostic ?

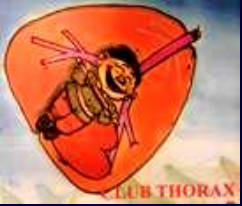

Diagnostic

Leptospirose (sérologie positive)



14 septembre



Points à retenir

Leptospirose

Anomalies radiographiques

- opacités micronodulaires (50%)
- opacités alvéolaires multifocales
- verre dépoli diffus

atteinte bilatérale, non systématisée, à prédominance périphérique

Anomalies scanographiques

Verre dépoli extensif +/- associé à des condensations +++

Micronodules centrolobulaires

Épanchement pleural



Références

- Dolhnikoff M, Mauad T, Bethlem EP, Carvalho CR. *Pathology and pathophysiology of pulmonary manifestations in leptospirosis*. Braz J Infect Dis 2007 Feb;11(1):142-8
- Im J.G., Yeon K.M., Han M.C., et al. *Leptospirosis of the lung: radiographic findings in 58 patients*. Am J Roentgenol 1989;152:955-9
- Marchiori E., Muller N.L. *Leptospirosis of the lung: high-resolution computed tomography findings in five patients*. J Thorac Imaging 2002;17:151-3